BULLETIN

ČESKÉ SPOLEČNOSTI TERAPIE RUKY



KONGRESOVÝ SPECIÁL : DÍL 2

OBSAH

Editorial 3

Využití suché jehly a celostního přístupu v terapii ruky z pohledu fyzioterapeutky 4

Využití hloubkové oscilace v terapii ruky 16

Komplexní péče o pacienta s devastačním poraněním ruky 24

Terapie ruky ve vztahu k posturálně-lokomočním funkcím 37

Ohlédnutí za kongresem FESSH–EFSHT 2026 v Basileji 40

Pozvánka na XXXII. kongres FESSH 2027 v Praze 42

Upozornění: texty prošly pouze formální a grafickou úpravou vydavatele, za jejich obsah odpovídají autoři. Publikované odborné texty vyjadřují stanoviska autorů, nikoli redakce. Za věcnou správnost a originalitu odpovídá autor příspěvku. Prezentované klinické postupy a další informace nelze interpretovat jako závazná doporučení vydavatele.

EDITORIAL

Vážené kolegyně a kolegové,

dostává se Vám do rukou druhé číslo našeho odborného bulletinu. Navazujeme na úvodní vydání a přinášíme Vám další soubor odborných poznatků, terapeutických postupů a kazuistik z oblasti moderní rehabilitace a fyzioterapie.

V tomto čísle klademe důraz na hlubší pochopení specifických terapeutických modalit. Detailně se věnujeme jak invazivním, tak neinvazivním technikám ovlivňování měkkých tkání – konkrétně metodice suché jehly a využití hloubkové oscilace v klinické praxi.

Významná část obsahu je tentokrát věnována problematice ruky, která představuje jednu z nejsložitějších kapitol funkční anatomie. Představíme Vám postupy u komplexních traumat, zahrnující řešení devastačních poranění a rekonstrukce palce. V kontextu sportovní medicíny se zaměříme na specifika přetížení u lezců, tzv. lezeckou ruku.

Nezapomínáme ani na neurorehabilitační kontext. Otevíráme téma primárních reflexů a jejich vlivu na posturální funkce, stejně jako problematiku dlouhodobé péče o pacienty s následky cévní mozkové příhody.

S tématem ruky úzce souvisí i mimořádně významné odborné upozornění: v příštím roce se v Praze koná prestižní kongres Evropské federace společností pro chirurgii ruky (FESSH). Naše odborná společnost se na jeho organizaci podílí společně s Českou společností chirurgie ruky. Zvláště pro nás, terapeuty ruky, představuje tento kongres klíčovou událost, skvělou příležitost k upevnění mezioborové spolupráce a jedinečný prostor pro sdílení nejnovějších poznatků přímo z klinické praxe.

Věříme, že předkládané informace budou pro Vaši praxi přínosem a inspirací k dalšímu profesnímu rozvoji.

Přejeme Vám podnětné čtení.

Ivana Krejčí

Místopředsedkyně České společnosti terapie ruky

VYUŽITÍ SUCHÉ JEHLY A CELOSTNÍHO PŘÍSTUPU V TERAPII RUKY Z POHLEDU FYZIOTERAPEUTKY

Bc. Nikol Zábrodská

Ústav chirurgie ruky a plastické chirurgie Vysoké nad Jizerou

V Ústavu chirurgie ruky ve Vysokém nad Jizerou pracuji na pozici fyzioterapeutky čtvrtým rokem. Pracoviště si letos (2025) připomnělo 50 let od svého založení. Tento rok byl pro nás významný také tím, že se v Harrachově „pod naší taktovkou" pořádal XVIII. kongres České společnosti chirurgie ruky a VII. kongres České společnosti terapie ruky. Proto jsem se rozhodla na tomto kongresu prezentovat, co na našem pracovišti děláme. Jsem terapeutkou především PNF konceptu a nově mě zajímá i aplikace suché jehly, kterou jsem v terapii začala hojně využívat v kombinaci s lymfoterapií.

Význam celostního přístupu, je u ruky často opomíjené téma. V ambulancích praxích se běžně setkáváme s tím, že pacient na docvičení článku prstu dostane teplou vířivku a masáže. Toto vidím jako to nejméně vhodné, obzvláště u pacientů těsně po operaci. Vysvětlím: teplem dochází ke zvyšování otoku ruky. Z důvodu obnovení nebo zachování kluznosti měkkých struktur a fibrálních sítí (i tensegritů) je to zcela nevhodné. Zánětlivé cytokiny přitahují fibroblasty do místa opravy, nadměrný zánět může vést ke zvýšení fibrotizace. (8) Což je pro hojení jizvy kontraproduktivní.

V prvních 3 týdnech se doporučuje na jizvu chlad, právě kvůli snížení zánětlivých procesů. (16) Stejně tak jsou pacienti často odbyti cvičením, kde i terapeuti bohužel často tápou, co s pacientem dělat. Velmi často zadají cvik „mačkání míčku". Tím cvičí proti odporu (po suturách šlach v první fázi nevhodné) a navíc necílí na dověr prstů do dlaně, což je pro úchopovou funkci klíčové.

Dle mého názoru poctivé rozcvičování například s využitím techniky PIR a péče o jizvu moderními technikami, by mělo patřit ke zlatému standardu všech terapeutů celostních i terapeutů ruky. U ošetření jizvy se často setkávám s doporučeními, že mají jizvu mačkat tlakově přímo v jizvě, což způsobuje ještě větší utlačování struktur (i tensegritů) v této oblasti a zvýšení patologických procesů v hojení jizvy. Práce mnoha autorů uvádějí, že pro regenerační procesy je více podstatné složení extracelulární matrix než samotný cytoskelet.

Právě z toho důvodu se jeví jako prospěšnější „traumatizovanou" tkáň **elevovat** a obnovovat její **vysokoeleastické tahové vlastnosti** než ji deformovat velkým konstantním tlakem. Pro obnovení optimálního nitrotkáňového napětí potřebného k udržení funkční extra i intracelulární matrix se tedy v tuto chvíli jeví jako prospěšnější namáhat v rámci terapeutické intervence fibrální sít tahem a násilně nedeformovat cytoskelet. (8)

Každý fyzioterapeut by měl znát přesně svůj cíl i v terapii jednoho prstu. Terapeut by měl chápat a být chápán.

VYUŽITÍ SUCHÉ JEHLY A CELOSTNÍHO PŘÍSTUPU V TERAPII RUKY Z POHLEDU FYZIOTERAPEUTKY

Suchá jehla jako taková může zavánět náznakem akupunktury. O akupunkturu se však nejedná. Zajímavé ovšem je, že i dle literatury se tyto funkční dráhy (myofasciální řetězení) do značné míry podobají meridiánům (Obr. 1-4). (7) I z toho důvodu, věřím, že je možné, že se jako terapeut pohybuji na hraně těchto dvou světů. Světů západní a východní medicíny. Proto aplikujte jehly vždy s dobrým úmyslem, v klidu a s kompliencí pacienta, kterou si zajistíte dobrou komunikací.

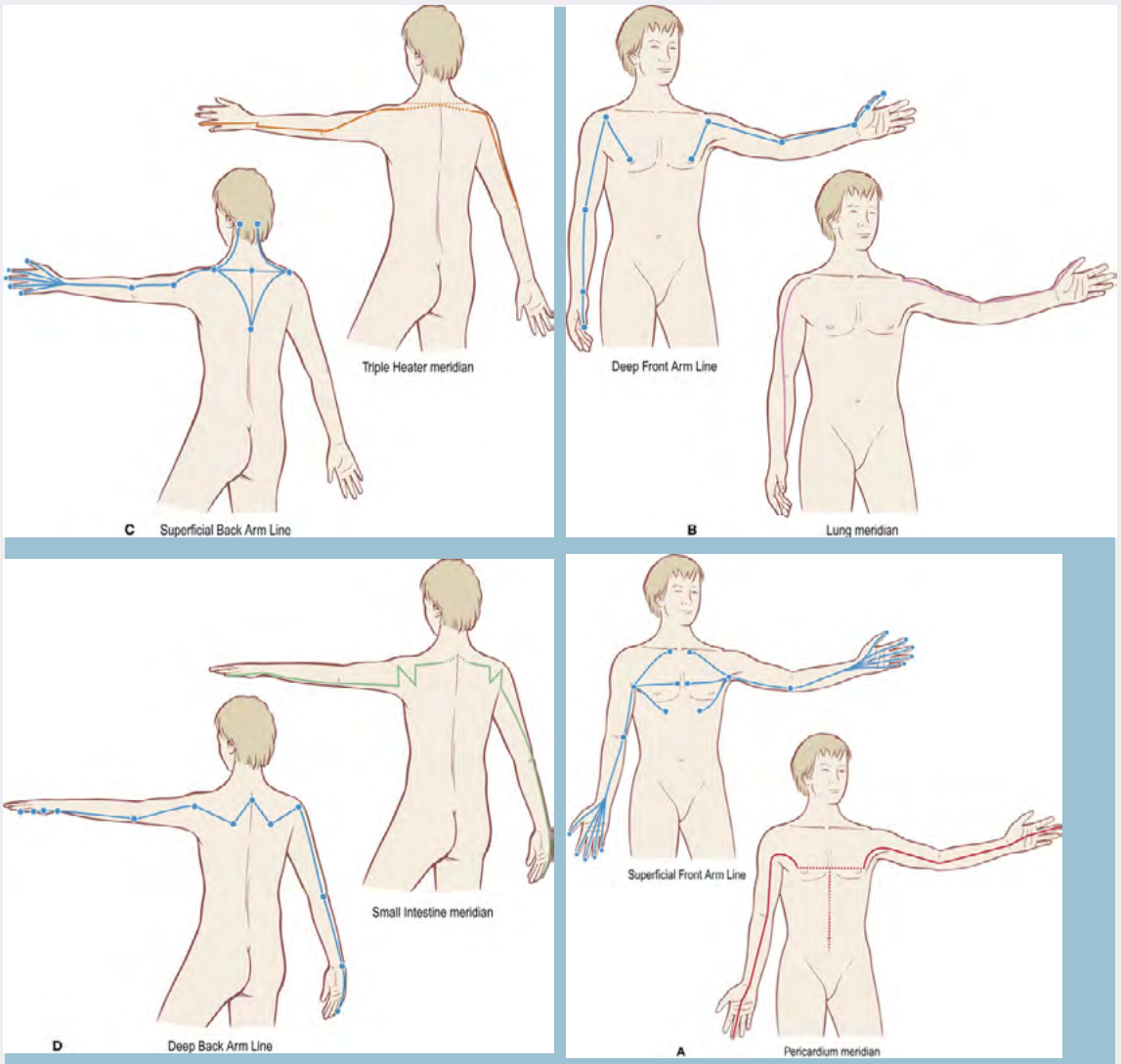

Obr. 1: Meridián tří ohřívačů vpravo, povrchové svaly zadního myofasciálního řetězce vlevo (7)

Obr. 2: Meridián plic vpravo, hluboké svaly předního řetězce paže vlevo (7)

Obr. 3: Meridián obalu srdce (perikardu) vpravo, povrchové svaly paže přední řetězec vlevo (7)

Obr. 4: Meridián tenkého střeva vpravo, hluboké svaly zadního řetězce paže vlevo (7)

VYUŽITÍ SUCHÉ JEHLY A CELOSTNÍHO PŘÍSTUPU V TERAPII RUKY Z POHLEDU FYZIOTERAPEUTKY

Komunikace je stěžejním klíčem úspěšnosti všech metod a konceptů, a u suché jehly obzvláště.

Celá pohybová smyčka dle Véleho a aplikace suché jehly by bez řádného vysvětlení pacientovi nedávala smysl. Dokonce by mohl být i hned v úvodu proti terapii.

Představte si, jak by to asi probíhalo: Přijdu a píchnu suchou jehlu v oblasti krku, nebo nohy a pacienta dostanu do úplné paniky, „co to s ním sakra dělám", když on k nám přišel například s pravou rukou po úraze. To jako terapeut samozřejmě nechci. Proto si to pojďme všechno projít po částech, abychom věděli, proč tyto techniky používáme. A stejně to vysvětleme i pacientovi. Využívám dva druhy aplikace. Jedná se o aplikaci suché jehly do spoušťových TrP dle PhDr. Šifty (15) a aplikace akupunkturní jehly do tzv. Tender Points v jizvě dle techniky PhDr. Prokešové. (16)

Pokud mě k tomu vedou informace ze vstupního kineziologického vyšetření, obě techniky ve své praxi často kombinuji.

TERAPIE SUCHOU JEHLOU

Terapii předchází komplexní kineziologický rozbor. Natavení pánve, výška SIS kl., výška ramen, deviace pupexu atd., zkrátka vyšetření celé postury. Z toho vyberu to klíčové. Většinou se odrážím od nastavení pánve a výšky SIS dle konceptu PhDr. Šifty. (15) Tam kde je SIS níže v tomto šikmém zřetězení podle Véleho hledám problém. (3) Vyberu nejaktivnější z TrP dle obr. 5 níže (červené body) na celém řetězci. Tam aplikuji suchou jehlu.

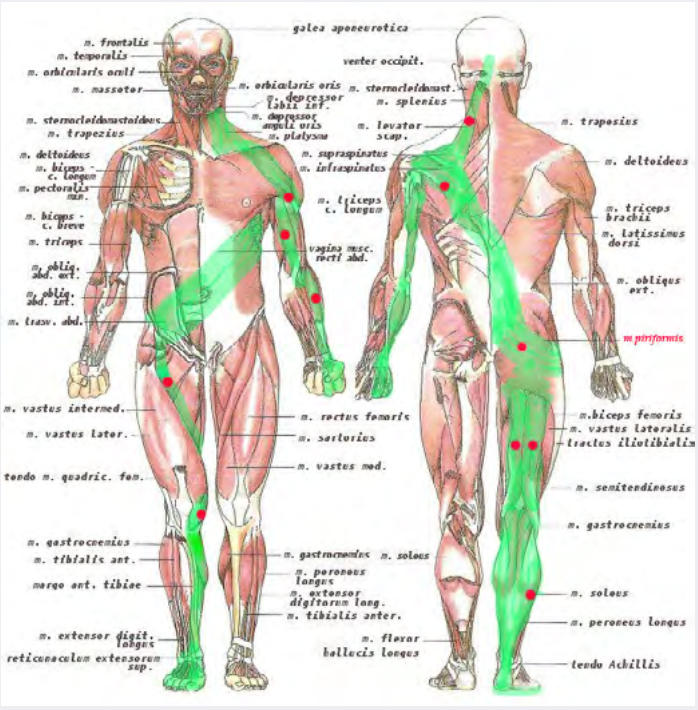

Ideálně dochází k relaxaci celého svalového řetězce a odstranění všech dalších TrP. Pokud ne, pokračuje v další terapii „detektivní" práce dál a hledám jiný spoušťový TrP. Proto lze tuto metodu využít částečně i jako diagnostickou. Následně ošetřím segment, který způsobil tyto potíže jinou technikou např. mobilizace, úprava svalových dysbalancí a funkčního deficitu.

Na ruku lze uplatnit i kratší řetězce a to hlavně přední řetězec a zadní řetězec dle obrázků. Většinou aplikuji jehlu do TrP v m. infraspinatus při zadním řetězení a potížích s ulnární stranou ruky a extenzory.

Bod pro m. deltoideus, m. pectoralis, m. biceps brachii u předního řetězení a oblasti radiální a flexe prstů. Viz obr. 6.

Co mohu touto metodou ovlivňovat? Je to zvýšení rozsahu hybnosti, snížení bolestivosti, aktivace oblasti jizvy, uvolnění celého svalového řetězce, snížení svalového tonu.

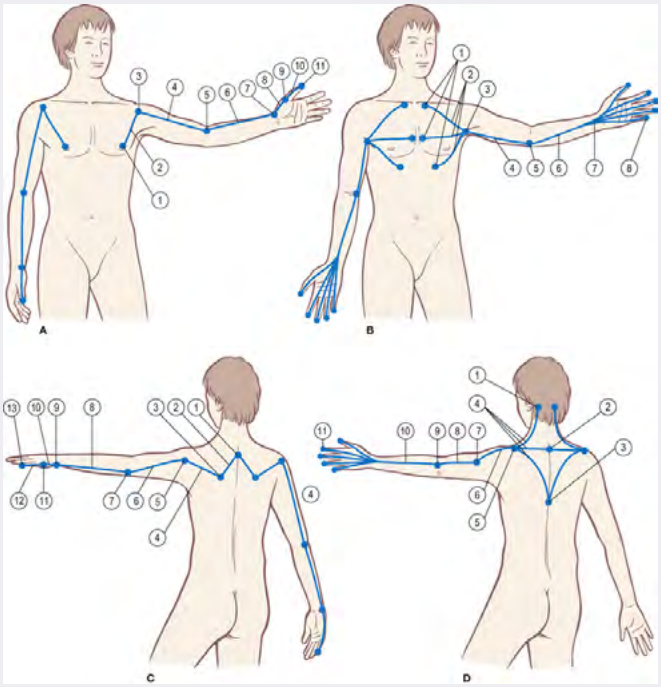

Obr. 6: Myofasciální řetězce na horních končetinách (7)

CELOSTNÍ PŘÍSTUP V TERAPII JIZEV DLE PHDR. PROKEŠOVÉ

Terapie jizvy dle PhDr. Prokešové je technikou známou absolventům jejího kurzu a široké odborné veřejnosti z jejích publikovaných článků. (8, 16) Cílí na to dělat terapii jizvy jinak a využít těchto principů:

- elevace tkáně/jizvy;
- dlouhého konstantního tahu na jizvu;
- zvýšení/znovuobnovení lymfatického toku;
- zvýšení/znovuobnovení propriorecepce a integrace jizvy zpět skrze CNS do pohybové matrix.

To vše se výrazně liší od zaběhnutých tlakových masáží. Osobně využívám k elevaci nejvíce crosstape, ke konstantnímu tahu pružný tah vyrobený z Kramerovy dlahy, lokální uvolnění lymfatických uzlin a spádových uzlin v kombinaci s přístrojovou lymfodrenáží a hlazením „kožíškem", k zařazení do CNS indirektivně koncept PNF (tzv. Kabatova metoda).

Dále využívám i aplikaci akupunkturní jehly. Vpravení jehly do místa jizvy samozřejmě jizvu ve svém okamžiku neelevuje. Literatura však uvádí, že akupunkturní jehly jsou schopné měnit rotaci extracelulární matrix na vzdálenost 4 cm, jejich terapeutický efekt zatím není objasněn, jak je zřejmé z obrázku 7. (7)

Domnívejme se tedy, že se může například měnit složení extracelulární matrix a tím přispívat k homeostáze dané oblasti. Význam extracelulární matrix v hojení jizev, jak jsem již popisovala v úvodu článku. Dále mě napadá i myšlenka, že uvolněním adheze v místě, kam jehlu aplikuji, přispěje k elevaci a obnovení kluznosti tkání lokálně i v jejím okolí, skrze biologickou mechanostrasdukci.

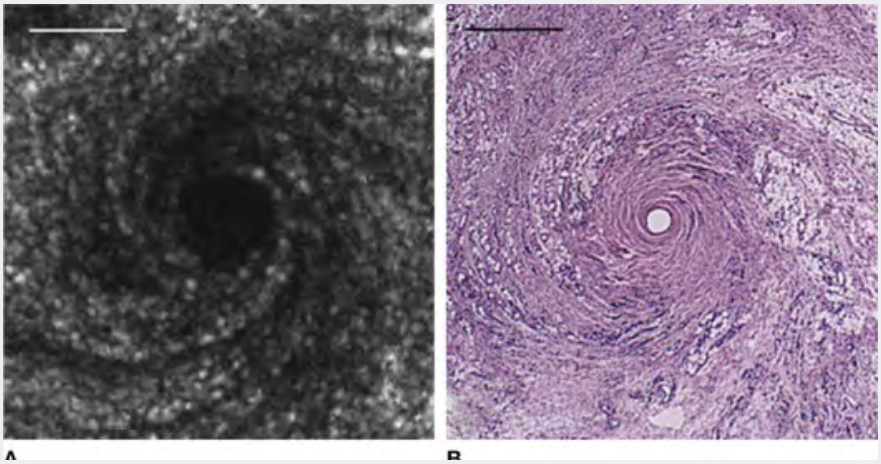

POSTŘEHY Z VLASTNÍ PRAXE

Postřehy z vlastní praxe, které podrobněji dokládám na kazuistikách dále v textu, jsou rozlišeny do jednotlivých oblastí s ohledem na následující terapeutické cíle, jimiž jsou:

1. ***Snížení bolestivosti***
2. ***Zvýšení hybnosti***
3. ***Snížení bolesti u epykondylitidy***
4. ***Uvolnění jizvy a bolestí z jejího okolí***
5. ***Dobrá komplience pacienta***

VYUŽITÍ SUCHÉ JEHLY A CELOSTNÍHO PŘÍSTUPU V TERAPII RUKY Z POHLEDU FYZIOTERAPEUTKY

1. Snížení bolestivosti

Dg. : stav po fraktuře ulny l. dx. 19. 9. 2024

Pacientka přichází po fraktuře ulny. Byla provedena i fixace železy, pozorujeme tedy i jizvu. Jednalo se o ulnární stranu, takže to odpovídá zadnímu řetězci. První terapii měla pacientka bolestivou abdukci v ramenním kloubu v 40°. Po aplikaci jehly do spoušťového TrP v oblasti m. infraspinatus (Obr. 8) se jí okamžitě ulevilo. Bolest nastoupila až od 100° abdukce. Díky tomu, se dokázala lépe zapojit v běžných ADL, jako bylo například otevírání dveří. Celkově vnímala celou končetinu lépe.



Obr. 8: Aplikace jehly do m. infraspinatus

V níže uvedené tabulce jsou uvedeny změny v rozsahu hybnosti ramenního kloubu před a po aplikaci suché jehly.

Tabulka: Změny rozsahu pohybu v ramenním kloubu

	Před RHB	Po aplikaci suché jehly	Po jednom týdnu RHB
ABD ramenního. kl. bolestivost	45°	100°	100°

2. Zvýšení hybnosti

Dg. : sutura EDC II.-IV., EPL, EIP, ECRB 24. 7. 2025

Pacient po operaci extensorů v zóně 6 měl silně přisedlou jizvu včetně alterující jizvy. Proto se použití jehličky přímo do jizvy samo nabízelo. Pacient měl dokonce i velmi omezený pohyb zápěstí. Proto jsem udělala terapii jizvy dle konceptu PhDr. Prokešové, jejíž ukázka je zobrazena na obrázcích 9 a 10 dále v textu. (16)
Změny rozsahu pohybu jsou uvedeny v následující tabulce:

Zápěstní kl.	AP před RHB	PP před RHB	AP po aplikaci suché jehly	PP po aplikaci suché jehly	AP po 1 týdnu RHB	PP po 1 Týdnu RHB
flexe	15°	20°	30°	40°	35°	45°
extenze	0°	20°	25°	45°	30°	45°

Ukázka terapie jizvy, jejíž cílem bylo zlepšení hybnosti zápěstí .



Obr. 9: Aplikace jehly do jizvy



Obr. 10: Aplikace funkčního tapu a lymfotapu

3. Snížení bolestivosti u funkčních poruch

Dg. : chronické přetížení PHK se zřetězením, vyprovokováno nesením těžkého břemene o hmotnosti 200 kg

Radiální epykondylitida je velmi častou diagnózou, která se nám často vleče dlouhodobě. U mého pacienta, který přichází po jednorázovém přetížení předloktí, jsem zvolila techniku suché jehly dle PhDr. Šifty. (15)

Aplikovala jsem jehlu do bodu m. deltoideus, m. pectoralis, m. biceps brachií v jejich společném místě (Obr. 11-13), dále do TrP m. brachioradialis (Obr. 14).

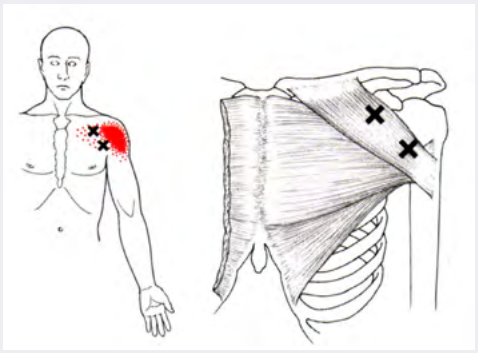



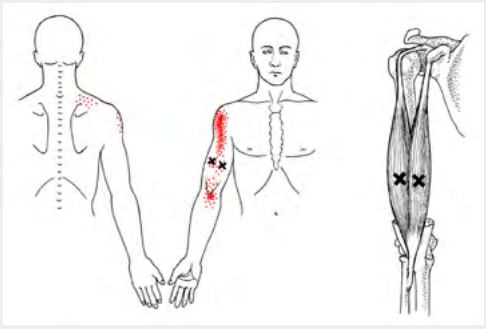

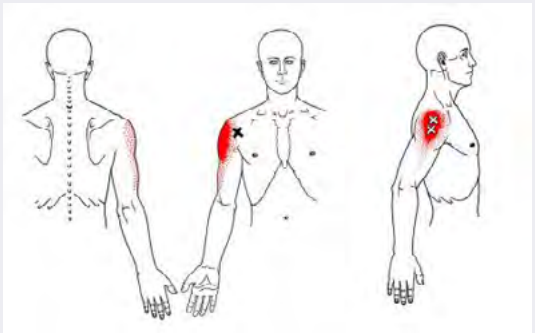

Na druhé terapii přetrvávala bolest jen lokálně v oblasti m. biceps brachií. Proto jsem aplikovala jehlu ještě do m. biceps brachií, obou jeho TrP bodů viz obr. č. 12. Pacient měl takovou úlevu, že to popisuje o 98% lepší a může dále pokračovat ve své běžné práci (pracuje fyzicky).

4. Uvolnění jizvy a bolesti jejího okolí

Dg. : Pacientka po operaci KT 27. 11. 2024 v UCHR, přichází 14. 4. 2025

Paní přišla kvůli neschopnosti vykonávat svoji práci. Dělala v bance práce na PC s myší. Byla 5 měsíců po běžné operaci karpálního tunelu. Kvůli bolestivosti v oblasti jizvy nebyla schopná držet myš a pracovat s ní. Provedli jsme standardní postup ošetření jizvy dle techniky PhDr. Prokešové. (16)

První den aplikace jehel do bolestivých bodů tzv. Tender Points jizvy (Obr. 15), druhý den využití crosstapu na zbývající Tender Points (Obr. 16). To vše v kombinaci s lymfotapem a funkčním tapem.

Na konci týdne odcházela pacientka zcela bez bolesti a práce schopná (Obr. 17). Tento efekt přetrvával ještě 5 měsíců po ukončení RHB na našem pracovišti (Obr. 18).

Pozor: Případem této pacientky by se běžně nikdo nezabýval, protože rána po operaci bývá bolestivá. A také neošetřená nebo špatně ošetřená jizva může dlouho bolet. Špatně kompenzovaná jizva může limitovat jak v ADL, tak v pracovním životě. Avšak je naprosto zřejmé, že dělat věci trochu jinak a s ohledem na modernější poznatky a metody má smysl.



Obr. 15:
Dermatom bolestivosti, aplikace suché jehly, první terapie



Obr. 16:
Dermatom bolestivosti, tah bolesti, druhá terapie



Obr. 17:
Jizva po týdnu RHB u nás

5. Dobrá komplience pacienta

Dg. : Dupuytrenova kontraktura, KRBS, po operaci n. medianus 9. 5. 2025

Je velmi důležité, aby pacient chápal, co s ním děláme. Obzvláště u konceptu celostního. Ráda bych uvedla příklad na konkrétním pacientovi.

VYUŽITÍ SUCHÉ JEHLY A CELOSTNÍHO PŘÍSTUPU V TERAPII RUKY Z POHLEDU FYZIOTERAPEUTKY

K nám na pracoviště byl pacient opakovaně přijat na RHB. Nechápal žádný smysl příjmu. Dostavil se pouze, protože to pan doktor chtěl. Už samotný postoj pacienta k nástupu mne při prvním kontaktu zaujal. Téměř okamžitě jsem pochopila, že jakákoliv spolupráce a rehabilitace bude zbytečná. Takto jsem to ovšem nechtěla nechat.

Proto „jsem si dala práci" a pacientovi vše vysvětlila, včetně ukázky obrázků myofasciálního zřetězení. Jeho motivace ke spolupráci a celkový postoj byl náhle mnohem lepší a dalo se s ním pracovat. Dokonce se mu konečně psychicky ulevilo, protože pochopil, že danému „Sudecku" předcházelo mnoho malých kousků do skládačky - víceetážové poškození celého pohybového aparátu.

Začalo mu to dávat smysl a zdálo se mu to logické, tím došlo k propojení s jeho CNS. Jednalo se o předchozí funkční slabost a úrazy na celém pohybovém řetězci. Byl oslaben celý myofaciální řetězec a do toho, zde byla provedena operace. Což ruku ještě více oslabilo. Ruka byla jen špičkou ledovce. Pacient poprvé viděl, že jeho dispozice k danému úrazu, a to že se vše zvrtlo ve špatné hojení v podobě „Sudecka" mělo již nějaký fyzický podklad předtím.

Dostali jsme ho z opakující se smyčky, kdy v rehabilitaci neviděl žádný smysl. A i to je důležitou integrací, která se podle mého názoru často opomíjí. RHB jako taková spoléhá na autoreparační mechanismy našeho organismu. Pokud pacient neví, co má na sobě „opravit", nikdy se u něj jeho autoreparační mechanismy nemohou aktivovat. Nebo snad ano?

DOPORUČENÍ PRO PRAXI

Pokud uvažujete o užívání suché jehly, je nutno zmínit, že dle legislativy byste měli absolvovat odborný kurz, který Vás opravňuje suchou jehlu aplikovat. Dále musíte mít schválen provozní a hygienický řád, stejně tak smlouvu o likvidaci ostrého odpadu (to vše dle kraje, pracoviště). Je nutné také dodržovat hygienu, například aplikace dezinfekce před vpichem a odhození jehly do nádob k tomu určených. (19)

Práce se zdroji

- odborné knihy (4, 5, 6, 7))
- weby, obsahující přesné mapy TrP. (9)

Naleznete tam, i který sval se Vám projevuje danou bolestí a dermatomem. To velmi přispívá v diagnostice. Lépe tím určíme, do kterého svalu jehlu umístit. Já osobně si to ještě pak ověřuji odporovými zkouškami na daný sval. Dále jsou zde i přímo označeny TrP spoušťové pro daný sval. Takže pokud vím, který sval chci ošetřit suchou jehlou, mohu použít i tyto mapy k tomu, abych byla v terapii přesnější. Nedílnou součástí správně aplikace je i palpace TrP přímo na pacientovi.

VYUŽITÍ SUCHÉ JEHLY A CELOSTNÍHO PŘÍSTUPU V TERAPII RUKY Z POHLEDU FYZIOTERAPEUTKY

Svalové řetězení je velmi hezky popsáno v knize Anatomy trains Thomase W. Mayerse (7), je zde popsáno vše opravdu podrobně. Příznivci Redcord systému, mohou určitě čerpat i ze základních řetězení (přední, zadní, boční).

Ti, co znají **koncepty Spiral dynamik, PNF, SM systému** mohou využít i kontralaterální zřetězení, které je jim dobře známo. Stejně tak terapeuti s vývojovými koncepty jako je Vojtova metoda, DNS, Čápová, ACT mohou uvažovat i toto řetězení opor a pohybových vzorů. Vybíráme zkrátka vždy, co se nám hodí pro daného pacienta podle naší znalosti konceptů. A to hlavně proto, že po ošetření suchou jehlou je doporučeno nejslabší segment ještě aktivovat indirektivně, nebo zmobilizovat zablokovanou spoušťovou část těla (tu která problém spouští, která byla příčinou dalšího řetězení).

Je i malé množství pacientů, u kterých příčinu nelze odstranit. Pak musíme uvažovat náhradní mechanismy těla a ty v terapii respektovat. Především proto, aby neztratily funkčnost celého pohybového systému, což by vedlo k imobilitě.

Pro osoby, které nemají příslušné kurzy pro aplikaci suché jehly doporučuji místo toho volit crosstape. S malým crosstapem se mi podařilo relativně dobrého uvolnění, pokud ho aplikuji na spoušťový TrP. Nebo pokud ho aplikuji do jizvy dle techniky PhDr. Prokešové. Pokud crosstape využiji opravdu cíleně s tahem, kam potřebuji, je také opravdu efektivní. Jen uvolnění trvá o něco déle, než při aplikaci jehly. Je dobrou metodou volby u pacientů, kteří se jehel bojí.

Významnou roli v úspěchu, terapie jizvy bez jehel hraje roli i konstantní jemný tah na danou oblast. Velmi ráda používám ošetření touto metodou v kombinaci s pružným tahem vyrobeným z Kramerovy dlahy.

Více o technice celostního přístupu k jizvě dle PhDr. Prokešové se můžete dočíst také v časopise Fyzioterapie, Jizva. (8) Nebo navštívit její kurzy, které doporučuji. (16, 17) Výhodu aplikace suché jehly ve smyslu ošetření spoušťových TrP nebo přímo do jizvy dle techniky PhDr. Prokešové vidím především v rychlosti efektu terapie.

ZÁVĚR

Závěrem bych jen ráda podotkla, že je dobré si udržet terapeutický cíl kam směřujeme a čím chceme pacientovi opravdu pomoci. Držet se v řešení toho, že vše má svou hlavu a patu a že i drobná změna (nastavení pacientovy mysli) může pacienta velmi pozitivně ovlivnit. Neopomínejte, prosím i to, aby pacient vše dobře chápal a nastartoval u sebe svoje autoreparační mechanismy. Bez jeho komplience, ztrácíme jeho motivaci, víru v uzdravení i efekt jakékoliv terapie.

OBRÁZKY

1. Meridián tří ohřívačů vpravo, povrchové svaly zadního myofasciálního řetězce vlevo (7)
2. Meridián plic vpravo, hluboké svaly předního řetězce paže vlevo (7)
3. Meridián obalu srdce (perikardu) vpravo, povrchové svaly paže přední řetězec vlevo (7)
4. Meridián tenkého střeva vpravo, hluboké svaly zadního řetězce paže vlevo (7)
5. Velká svalová smyčka dle Véleho, inspirováno prací Véleho (3), provedení vyznačení, Bc. Nikol Zábrodská, zdroj původního obrázku (11)
6. Myofasciální řetězce na horních končetinách (7)
7. Vpich akupunkturní jehly pod mikroskopem (7)
8. Aplikace jehly do m. infraspinatus, autor Bc. Nikol Zábrodská
9. Aplikace jehly do jizvy, autor Bc. Nikol Zábrodská
10. Aplikace funkčního tapu a lymfotapu, autor Bc. Nikol Zábrodská
11. Projekce bolesti m. pectoralis (9)
12. Projekce bolesti m. biceps brachií (9)
13. Projekce bolesti m. deltoideus (9)
14. Projekce bolesti m. brachioradialis (9)
15. Dermatom bolestivosti, aplikace suché jehly, první terapie, autor Bc. Nikol Zábrodská
16. Dermatom bolestivosti, tah bolesti, druhá terapie, autor Bc. Nikol Zábrodská
17. Jizva po týdnu RHB u nás, autor Mgr. Markéta Tošovská
18. Jizva po 5. měsících od RHB, autor pacientka Jindra

ZDROJE

1 ŠIFTA, Petr. Obecná kineziologie: učební text. 2022. ISBN 8088462258.
2 Spouštěcí body a funkční svalové řetězce: v osteopatii a manuální terapii. 2011. ISBN 807349261X.
3. VÉLE, František. Kineziologie pro klinickou praxi. 1997.
4. NORTON, Michael. T S &s: Myofascial Pain and Dysfunction: the Trigger Point Manual 3rd Edition. 2021. ISBN 9798493362606.
5. DAVIES, Clair a DAVIES, Amber. The Trigger Point Therapy Workbook: Your Self-Treatment Guide for Pain Relief. New Harbinger Publications, 2013. ISBN 9781608824960.
6. NEUMANN, Donald A. Kinesiology of the musculoskeletal system: foundations for rehabilitati on. Third edition. Ilustroval Elisabeth Rouen KELLY, ilustroval Craig KIEFER, ilustroval Kimberly MARTENS, ilustroval Claudia M. GROSZ. St. Louis: Elsevier, [2017]. ISBN 978-0-323-28753-1.
7. MYERS, Thomas W. Anatomy trains: myofascial meridians for manual therapists and movement professionals. Fourth edition. Ilustroval Graeme CHAMBERS, ilustroval Debbie MAIZELS, ilustroval Philip WILSON. [Amsterdam]: Elsevier, [2021]. ISBN 9780702078132.
8. Umění fyzioterapie: rehabilitace, diagnostika, léčba, prevence. Příbor: Marika Bajerová, 2016-. ISSN 2464-6784. Dostupné také z: http://www.umeni-fyzioterapie.cz/. Jizva 14.9.2022
9. Triggerpoints. Online. Dostupné z: http://www.triggerpoints.net/ [citováno 2025-09-13].
10. Moje Zdravi. Online. Dostupné z: https://www.mojezdravi.cz/prirodni-medicina/akupunktura-se-vyuziva-nejen-k-lecbe-ale-take-diagnostice-a-prevenci-1841.html [citováno 2025-09-13].
11. Rehabilitace-milada. Online. Dostupné z: https://rehabilitace-milada.cz/pohybova-soustava-svaly/[citováno 2025-09-13].
12. Svět fyzioterapie. Online. Dostupné z: https://www.svetfyzioterapie.cz/mapa-spoustovych-bodu-trigger-pointu?srsltid=AfmBOopE_R6DAM-e_Y3Bufsn9eeMWHSE5KueX-fL9HNAoAcg5GC2wGucD [citováno 2025-09-13].
13. Anatomy Trains. Online. Dostupné z: https://www.anatomytrains.com/anatomy-trains-for-all/ [citováno 2025-09-13].
14. Vitalia.cz. Online. Dostupné z: https://www.vitalia.cz/clanky/alternativni-medicina-kam-s-ni/ [citováno 2025-10-18].
15. Kurz terapeutického využití suché jehly - PhDr. Petr Šifta, Ph.D. (absolvováno 2025)
16. Celostní přístup v terapii jizev a adhezí - PhDr. Michaela Prokešová, Ph.D. (absolvováno 2024)
17. PNF - PhDr. Michaela Prokešová, Ph.D., Prof. MUDr. M. Zavoral, Ph.D. (absolvováno 2017)
18. Lymfatická masáž – Miroslava Kuprová Stodůlková, DiS., BUĎFiT (absolvováno 2014)
19. PÁVOVÁ, Andrea. Fyzioterapie a akupunktura. Bulletin UNIFI ČR. 2023, roč. 2023, č. 2.

VYUŽITÍ HLOUBKOVÉ OSCILACE V TERAPII RUKY

Doc. Mgr. Jana Vyskotová, Ph.D., [1] Ing. Ivana Krejčí [1,2], MUDr. Eva Mrázková, Ph.D.[2]

1 Ústav klinické rehabilitace, Fakulta zdravotnických věd, Univerzita Palackého v Olomouci, Česká republika; 2 Klinika Versis, Ostrava Poruba

Metoda hloubkové oscilace (Deep Oscillation®) je léčebná metoda, která využívá biologicky účinné oscilace s frekvencí 5–250 Hz k působení v léčených tkáních (kůže, vazivo, svaly, krevní a lymfatické řečiště).

K terapii se používají stacionární a přenosné přístroje DEEP OSCILLATION®. Nízkofrekvenční impulzy elektrostatického pole jsou do tkáně převáděny pomocí ručních aplikátorů různých průměrů. Pacient drží titanovou neutrální elektrodu. Jednotlivé intervence trvají 1–30 minut. K očekávaným účinkům patří podpora trofiky, stimulace produkce kolagenu v pojivové tkáni, podpora regenerace buněk a hojení ran, tonizace svalů, stimulace toku výživných látek, tlumení bolesti, protizánětlivý účinek, antiedematózní účinek a antifibrózní účinek (viz tab. 1).

K indikacím mj. patří jizvy, posttraumatické stavy (poškozená tkáň po zraněních, spáleninách a radioterapii), nemoci doprovázené lymfedémy. Ke kontraindikacím se řadí obecné kontraindikace fyzikální terapie, infekční záněty kůže, přecitlivělost na elektrostatické pole.

Tabulka 1. Účinky oscilace

Frekvence	Vjem	Efekt
Vysoká: ~ 120–250 Hz	Rychlé vibrace, protřesení	Relaxace tkáně, přeměna gelu v sol, zmírnění bolesti
Střední: ~ 30–120 Hz	Vibrace, pocit rychlého pumpování	Zlepšení cirkulace, detonizační účinek, povzbuzení mobility tkání, zvýšení průtoku v tkáních
Nízká: ~ 5–30 Hz	Silné chvění	Aktivace funkce cév, zprůchodnění překážek v cévách zlepšení posunlivosti tkáně

V terapii ruky je tento typ fyzikální terapie při dodržení kontraindikací vhodný a účinný, zejména při propojení s kinezioterapeutickými postupy a metodami. Velmi vhodné je použití hloubkové oscilace například u Dupuytrenovy kontraktury. Jedná se o onemocnění postihující pojivovou tkáň v dlani. Při opakované aplikaci hloubkové oscilace na palmární aponeurózu lze účinně a bezbolestně ovlivnit měkké tkáně v dlani a zabránit omezování rozsahu pohybu malíku a prsteníku.

Máme dobré zkušenosti jak v rámci konzervativního přístupu (viz obr. 1), tak po operacích. Po aplikaci dochází k uvolnění tkání a větší extenzi prstů.



Obr. 1:
Ošetření dlaně pomocí hloubkové oscilace u pacientky s Dupuytrenovou nemocí: a – stav před ošetřením; b – stav po 10minutové aplikaci. Foto: z archívu autorky.

ZÁVĚR

Závěrem lze konstatovat, že hloubková oscilace je účinná doplňková metoda fyzikální terapie, vhodná pro podporu hojení tkání jak v konzervativním přístupu, tak po operacích v terapii ruky.

LITERATURA

Konečný, P., Vyskotová, J. Kolářová, B., Olšák, P., & Krejstová, G. (2019). Fyzikální terapie a diagnostika. Univerzita Palackého v Olomouci, s. 91–93.

Krejča M. a kol. (2017). Dupuytrenova nemoc. 2. doplň. a přeprac. vyd. Grada.

LEZECKÁ RUKA

Bc. Nikol Chovancová

FYzio Gym, Praha

LEZENÍ

Lezení je moderní sportovní aktivita, která má různé disciplíny. V roce 2021 se lezení poprvé objevilo na Olympijských hrách v Tokiu. Od té doby tento sport zažil obrovský boom v popularitě. Lezení můžeme rozdělit na indoor a outdoor. Dále bouldering, lezení na obtížnost (s lanem), lezení na rychlost, ledolezení, horské lezení a další.

Lezecký pohyb klade vysoké nároky a stabilitu a sílu v krajních rozsazích pohybu. Je to hra s těžištěm, takže velmi podstatnou roli hraje dobrý polohocit a pohybocit.

Při použití určitých lezeckých chytů nebo lezení v konkrétních lezeckých oblastech můžeme predikovat, k jakému typu zranění/přetížení dojde.

Lezecká technika má mnoho snadno definovatelných prvků týkajících se jednotlivých segmentů těla a jejich vzájemného funkčního propojení.

Velký vliv na to, jak lezecký pohyb bude vypadat mají samotné cesty, chyty a stupy, které ji tvoří.

Ruka a prsty jsou jedním z hlavních opěrných míst.



Techniku úchopu ovlivňují chyty samotné, ale také délka prstů a návyky, které lezec má.



Typické základní rozdělení úchopů je: ***otevřený, polozamčený, zamčený.***

Jejich detailnímu popisu, biomechanice a správnému provedení se věnujeme na následující straně.

LEZECKÁ RUKA

OTEVŘENÝ ÚCHOP

Otevřený úchop definujeme nastavením, při kterém jsou PIP klouby pod úrovní kloubů DIP. U tohoto úchopu nedochází k velkému zatížení šlachových poutek a kloubů prstů.

Jeho správné provedení je však obtížné. Také proto, že vliv na jeho kvalitu má délka prstů. Parametry správnosti zde u většiny lezců nelze dodržet kvůli velkému rozdílu mezi délkou malíčku a prostředníčku, potažmo velikosti chytu.



U menšího chytu je možné vložit malíček na chyt jen v případě, že se u prsteníčku a prostředníčku dostane PIP na nebo nad úroveň DIP kloubu (polozamčený nebo zamčený úchop), případně vyosením prstů do strany a radiální deviací zápěstí.

POLOZAMČENÝ ÚCHOP

Polozamčený úchop je nastavení, kdy se PIP klouby nacházejí na úrovni DIP. Typickou chybou polozamčeného úchopu je situace, kdy malíček a ukazováček neudrží toto nastavení a natáhnou se. Tento úchop, oficiálně nazývaný jako Chisel grip, pak opět naráží na stejné negativa jako otevřený úchop s malíčkem na malém chytu.



Dochází k přetížení prsteníčku a prostředníčku. Natažení těchto prstů nejen mění možnost rovnoměrného zatížení všech prstů, ale je vždy ve vazbě na změnu nastavení zápěstí a předloktí.

ZAMČENÝ ÚCHOP

U zamčeného úchopu jsou PIP klouby nad úrovní DIP. U tohoto úchopu dochází k většímu zatížení šlachových poutek a nároků na DIP klouby, které často přecházejí do hyperextenze. Výhodou tohoto úchopu je snadná angažovanost svalů ruky.



A jaké jsou nejčastější chyby u všech typů úchopů?

TECHNIKA ÚCHOPŮ A NEJČASTĚJŠÍ CHYBY

Mezi časté chyby, které vidíme u všech úchopů patří vyosení či rotace jednotlivých prstů, malé zapojení svalů ruky (chybí klenba) a neaktivní úchop, kde lezec ztrácí aktivní oporu bříšek prstů a v chytu pasivně visí. Tento problém vždy doprovází přechod zápěstí do palmární flexe se supinací.





Jednotlivé úchopy přirozeně vyžadují specifický styl lezecké techniky. Práce s těžištěm a segmenty těla je odlišná, když lezu na otevřený úchop, než když lezu na úchop zamčený. To je třeba při práci s lezcem zohledňovat.

Tip FYzio Gym

Jako ideální formát přípravy lezce na výkon, tedy i prevence zranění, se jeví vysoká variabilita úchopů. V rámci know-how Fyzio gym Cooper pak mezi tyto úchopy, které by měl lezec pro zdraví i výkon umět, patří: otevřený úchop (open grip), otevřený úchop na 3 prsty (three finger drag), polozamčený úchop (halfcrimp), zamčený úchop (full-crimp) a stisk (pinch).

ÚNAVOVÉ ZLOMENINY PRSTŮ U DĚTÍ

EPIPHYSEAL PRIMARY PERIPHYSEAL STRESS INJURIES (PPSIS)

Jedná se o nejčastější lezecké zranění ruky u dětí. Únavová zlomenina se nachází na úrovni růstové štěrbiny a může mít mnoho podob. V minulosti se ke klasifikaci využívala stupnice Salter-Harris. V roce 2025 byl předložen nový návrh lezecky specifické klasifikace[1].

Lezení je mladý sport, proto narážíme na skutečnost, že je toto zranění vzhledem k jeho specifičnosti často mylně diagnostikované. V případě, že je kloub nadále zatěžován, dochází k jeho deformaci.

Toto zranění má snadno čitelné klinické příznaky. Postihuje děti v období růstového spurtu a častěji se objevuje u chlapců. Většinou se jedná o prostředníček, zřídka také prsteníček. Vždy je zlomenina na úrovni PIP kloubu v oblasti centrálního úponu extenzoru. Dítě udává bolest na dorzální straně PIP distálně a s lehkým přesahem na prostřední phalanx a bolest na dotyk v této oblasti.

Zlomenina je doprovázena otokem kloubu často s výrazným hrbolem v místě zlomeniny. Bývá omezený a bolestivý krajní rozsah flexe a extenze PIP. Bolest se objevuje spíše po lezení, není tolik limitující a dítě může nadále lézt.

V období, kdy se začne kloubní štěrbina na prstu uzavírat, děje se tomu tak z volární strany. Když se štěrbina na volární straně uzavře, stane se dorzální část více fragilní. Tento stav je možné sledovat na diagnostickém ultrazvuku.

V momentě uzavření volární části nastává rizikové období, které trvá obvykle dva roky. V tomto období je potřeba zajistit vhodné tréninkové prostředí - snížit tréninkové dávky a klást důraz na fáze odpočinku. Mezi další doporučení patří dostatečná variabilita úchopu a pouze krátké tréninkové dávky na boardech, které vyžadují dynamické kroky do malých chytů. Udržení dobré flexibility a kondice flexorů a zejména extenzorů prstů.

Při podezření na PPSis se doporučuje vyloučit aktivity zatěžující prst po dobu 1-3 týdnů. V případě, že neodezní symptomy (otok a bolest prstu) vyhledat lékařskou pomoc. Pro správnou diagnózu tohoto zranění jsou nezbytné vyšetřovací zobrazovací metody. V České republice nejčastěji rentgen, případně magnetická rezonance a CT. U rentgenového snímku je nezbytné zajistit snímek, na kterém je prst samostatně a to jak z přední, tak z boční projekce.

Po potvrzení diagnózy se doporučuje 6 týdnů klid a fyzioterapeutická péče podporující regeneraci. Následně kontrolní rentgen a po doléčení postupný návrat do aktivity. Odloučení od lezení je pro dítě velmi náročné, proto je nezbytné vytvořit během pauzy motivační pohybový program, který podpoří následný návrat a usnadní dítěti toto období.

[1] Schöffl V, Iruretagoiena X, Nelson T and Miro P (2025) Proposal of a specific classification of primary periphyseal stress injuries in adolescent rock climbers. Front. Sports Act. Living 7:1596624. doi: 10.3389/fspor.2025.1596624

Progres únavové zlomeniny ***Salter - Harris III*** u 13letého lezce

Co vidíme na snímku?

A. demonstruje asymetrické rozšíření dorzální strany PIP s frakturou rozšiřující se epifýzou kompatibilní s frakturou Salter Harris III.;

B. o měsíc později už došlo k rozšíření, fragmentaci;

C. předčasné uzavření růstové chrupavky s trvalou ireguralitou.



Imaging of primary periphyseal finger stress injuries in climbers, Review Article, Published: 19 November 2024

ISELE METODA

KONZERVATIVNÍ OSTEOPATICKÁ METODA ZAMĚŘENÁ NA LEZECKÁ ZRANĚNÍ PRSTŮ

Zakladatelem je fyzioterapeut a osteopat **Klaus Isele**, který na metodu dělal pilotní studii s velmi slibnými výsledky.
Metoda má velmi dobré výsledky u akutních i chronických zranění, u funkčních i strukturálních potíží. **Isele terapeut disponuje několika nástroji** a postupy, které aplikuje a kombinuje pacientovi na míru.Základem metody je globální a lokální přístup, který zahrnuje diagnostiku i ošetření. V průběhu terapie sledujeme a snažíme se ovlivnit vývoj bolesti a také vývoj tolerovatelné zátěže. Metoda je velmi progresivní a umožňuje včasný návrat k lezení.

V mnoha případech, kdy zranění není strukturální, je možné bolest vyřešit během jedné terapie. Základem metody je také koučink pacienta v rámci následné zátěže.
V rámci globálního přístupu se zaměřujeme zejména na výskyt thoracic outlet syndromu, kde sledujeme pulzaci v rámci pohybu horní končetiny do vzpažení a rotace hlavy s nádechem.

V lokálním přístupu je kladen důraz na podrobnou anamnézu, základní test, terapeutické vstupy a průběžné retestování.
V rámci lokální terapie využíváme triggering, manipulační techniky a práce s měkkými tkáněmi na prstech. Techniky jsou prováděny pomocí rukou terapeuta, elastické gumy (flexor lift), dřevěné hůlky (chopstick) a drátěné síťky (madchentrust) sloužící k manipulační technice.

Metodu lze využít u mnoha diagnóz (trigger finger, parciální i kompletní ruptury šlachových poutek, tenosynovitis, capsulitida, natažení či natržení šlachy flexoru, lumbrical tear, natažení postranních vazů a další).

Metodu školí Klaus Isele s Nikol Chovanovou od dubna 2022 formou skupinových dvoudenních kurzů. Kurz je přístupný fyzioterapeutům a ergoterapeutům, kteří pracují s lezci. Metoda je plně uplatnitelná i u jiných než lezeckých pacientů.



Více informací na
www.klausisele.com.



KOMPLEXNÍ PÉČE O PACIENTA S DEVASTAČNÍM PORANĚNÍM RUKY

Mgr. Nosavcovová Eva, Ph.D.[1], Foralová Michaela[2]

FN u sv. Anny: 1 Klinika tělovýchovného lékařství a rehabilitace, 2 Klinika plastické a estetické chirurgie

Replantace ruky je náročný mikrochirurgický výkon, jehož cílem je obnovení funkce ruky po těžkém poranění. Úspěch chirurgického zákroku nezávisí pouze na samotné operaci, ale také na následné intenzivní rehabilitaci. Cílem je ukázat, že komplexní přístup multidisciplinárního týmu, který kombinuje chirurgickou techniku a dlouhodobou rehabilitační péči, je klíčem k dosažení maximální funkční obnovy ruky a kvality života pacientů.

Poranění ruky a horní končetiny se řadí mezi nejčastější úrazy, kdy amputační poranění ruky by měla být ošetřena na specializovaných replantačních pracovištích. Amputace může být totální, kdy dochází k úplnému oddělení amputátu od pahýlu, nebo subtotální, kdy je amputát spojen s pahýlem, ale není prokrven.

Indikace k replantaci dělíme na absolutní, pokud se jedná o amputaci ruky, dlaně, palce, mnohočetné amputace prstů a veškeré amputační poranění u dětí a indikace relativní v případě replantace jednoho prstu nebo jeho části či amputace předloktí nebo paže.

Klíčovým faktorem ovlivňujícím úspěšnost replantace je **stav amputátu**. Limitací pro replantaci často bývá rozdrcení amputátu, poškození amputátu ve více úrovních a vytržení šlach včetně nervů a cév.

Další úlohu hraje ***délka ischémie***, což je doba od úrazu po obnovení krevní cirkulace v amputátu. O teplé ischémii hovoříme, pokud je amputát nechlazený a ponechaný při teplotě prostředí. Pokud je amputát oddělen od těla a chlazen na teplotu 4 °C, hovoříme o studené ischémii. U vysokých amputací by studená ischemie neměla přesáhnout 10 hodin, u prstů 24 hodin.

Jak tedy správně uchovat amputát?

Pahýl končetiny by měl být ošetřen sterilním krytím a kompresivním obvazem, u subtotální amputace nepřerušovat významné kožní mosty, které udržují kontinuitu amputátu s pahýlem. Důležitá je imobilizace a elevace poraněné končetiny. Postup péče o amputát je uveden v následující tabulce.

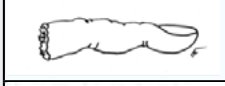	1. Amputát by měl být mechanicky očištěn (nepoužívat peroxid vodíku, alkoholové roztoky).
	2. Zabalen do sterilní gázy zvlhčené fyziologickým nebo Ringerovým roztokem.
	3. Dále by měl být vložen do mikrotenového sáčku.
	4. Tento sáček se vkládá do druhého sáčku s vodou a tajícím ledem. Poměr vody a ledu v sáčku by měl být zhruba 2:1, tak aby se navodila studená ischémie o teplotě 4 °C.

KOMPLEXNÍ PÉČE O PACIENTA S DEVASTAČNÍM PORANĚNÍM RUKY

Replantace znamená obnovu kontinuity, funkce a výživy zcela amputované části končetiny. Zahrnuje osteosyntézu kosti, suturu šlach, svalů, nervů a cév, včetně rekonstrukce kožního krytu. Pro úspěšnost replantace je v prvé řadě důležitá co nejkratší doba ischémie od úrazu (při teplotě 4 °C je to cca 6–8 hodin od úrazu, v případě teplé ischemie cca 4 hodiny). Dalším faktorem je již zmiňovaný stav amputátu a v neposlední řadě zdravotní kondice pacienta, protože se jedná o dlouhodobý výkon v CA.

KAZUISTIKA

Muž, 57 let, na okružní pile si způsobil amputaci I. - IV. prstu a subtotální amputaci malíku dominantní PHK.

Komplexní péče o pacienta:

1. Pacient přivezen ZZS do FN u sv. Anny v Brně.
2. Přes ambulanci I. CHK byl převezen na Kliniku plastické a estetické chirurgie.
3. Na KPECH proběhl příjem pacienta: amputát byl dilacerovaný a pohmožděný zejména v oblasti thenaru, amputovaný distální článek palce nebyl dovezen.
4. Následovalo operační ošetření: debridement tkání a odstranění dřevěných třísek; osteosyntéza kostí, sutury šlach a digitálních nervů; náhrada MCP kloubu IV. prstu silikonovou vložkou; mikrosutury artérií a vén; sutura kůže s použitím Comu, rukavicové drény.





5. Pooperační péče na JIP zahrnovala monitoring vitálních funkcí po výkonu v celkové anestezii; správné polohování končetiny; zajištění replantátu v teplém prostředí, aby nedošlo k prochlazení; kontrola teploty transplantované části; kontrola krvácení a prokrvení; kapilární návrat; sledování změn barvy transplantátu; monitoring bolesti, aplikace léků dle ordinace lékaře.

6. Průběh léčby na standartním oddělení: během hospitalizace byla provedena nekrektomie, výměna Comu a následné krytí defektu kožním transplantátem. Pacient byl po cca 14 dnech propuštěn domů, docházel na pravidelné kontroly k lékaři a byla zahájena RHB.
7. Rehabilitace ruky po replantaci prstů zahrnovala následně uvedené **terapeutické postupy:**
   - práci s otokem (Coban, Peha-haft, masáž, polohování),
   - měkké techniky, masáž a uvolňování jizev,
   - mobilizace drobných kloubů ruky a zápěstí,
   - postupné rozcvičování pasivní hybnosti do flexe a extenze v IP a MCP kloubech + nácvik aktivní flexe s dotažením do bolesti a za kontroly extenze,
   - rozcvičování zápěstí a celé PHK,
   - nácvik úchopových funkcí ruky,
   - facilitaci a stimulaci při poruše citlivosti prstů,
   - dlahování prstů do extenze pro flekční kontraktury v PIP kloubech II. – V. prstu,
   - při deficitu aktivní flexe, nebo pokud se aktivní flexe nelepšila polohovali jsme prsty do flexe vyvázáním,
   - zapojování ruky v rámci ADL a s ohledem na aktuální stav a kondici operované HK,
   - ergoterapii a trénink jemné motoriky.
   - Goniometrie půl roku od operace

I. prst	II. prst	III. prst	IV. prst	V. prst
MCP 0°- 0°- 20°	MCP 0°- 0°- 40°	MCP 0°- 0°- 55°	MCP 0°- 0°- 60°	MCP 0°- 0°- 60°
IP chybí	PIP 0°- 0°- 80°	PIP 0°- 20°- 70°	PIP 0°- 10°- 75°	PIP 0°- 5°- 70°
	DIP 0°- 5°- 40°	DIP 0°- 0°- 20°	DIP 0°- 5°- 10°	DIP 0°- 10°- 50°

   - Po roce od operace a průběžné RHB přetrvává kontrahující jizva ve dlani a deficit flexe IV. prstu:

I. prst	II. prst	III. prst	IV. prst	V. prst
MCP 0°- 0°- 15°	MCP 0°- 0°- 50°	MCP 0°- 0°- 60°	MCP 0°- 0°- 65°	MCP 0°- 0°- 65°
IP chybí	PIP 0°- 0°- 80°	PIP 0°- 20°- 75°	PIP 0°- 10°- 75°	PIP 0°- 5°- 75°
	DIP 0°- 5°- 50°	DIP 0°- 0°- 50°	DIP 0°- 5°- 10°	DIP 0°- 10°- 50°

8. Pacient byl indikován chirurgem k rozložení jizvy a k tenolýze flexorů IV. prstu. Za 15 měsíců od úrazu proběhla tenolýza flexorů IV. prstu a rozložení jizev ve dlani Z-plastikou s následnou rehabilitací. Podmínkou úspěšnosti tenolýzy flexorových šlach je co nejlepší, ideálně plný rozsah pasivního pohybu před operací a dobrá spolupráce pacienta.

Tenolýza = chirurgické uvolnění šlachy z adhezí bránících prstu v aktivním pohybu (foto je ilustrační)



9. Bezprostředně po provedené tenolýze flexorů byla zahájena časná RHB, kdy pacient cvičil v pravidelných dvouhodinových intervalech během dne + 1x v noci po dobu 3 týdnů. Po tenolýzách je nutné pečlivě dodržet doporučenou intenzitu cvičení. Při snížení intenzity může dojít opět k adhezi uvolněné šlachy, naopak při zvýšené intenzitě může dojít k jejímu přetížení a následnému vzniku zánětu šlachy. Po třech týdnech od provedené tenolýzy rehabilitace pokračovala již v běžném režimu, kdy bylo snahou docílit maximálního aktivního pohybu s minimálním funkčním deficitem.
10. Poslední návštěva RHB byla 3 měsíce od provedené tenolýzy, poté již pacient pokračoval samostatně v rámci domácí RHB.



Po ukončení léčby: pacient je majitelem topenářské firmy a dále se věnuje své profesi, ruku normálně používá.

Jak tedy zhodnotit celkový výsledek péče?

ZÁVĚR

V této kazuistice jsme chtěli poukázat na důležitost komplexního přístupu k pacientům v rámci poúrazové chirurgie ruky, kdy je nutná velmi úzká spolupráce chirurga s fyzioterapeutem a ergoterapeutem. Jedná se o těžká poranění, která vyžadují dlouhodobou péči, často bývají nutné revizní operace a na ně navazující rehabilitace. Dle tíže poranění a potřeb pacienta je vhodné tým rozšířit i o psychologickou podporu.

Perfektní výsledek replantace lze očekávat při splnění následujících podmínek: kvalitně provedená replantace chirurgem + cíleně vedená RHB fyzioterapeutem/ergoterapeutem + spolupracující pacient. Pokud jedna ze zmiňovaných podmínek chybí či pokulhává, nelze očekávat skvělé výsledky. Současně jsme chtěli upozornit na skutečnost, že pokud víme, jak správně ošetřit amputát, můžeme podstatně zvýšit úspěšnost replantace.

REKONSTRUKCE PALCE POMOCÍ PŘENOSU II. PRSTU

KAZUISTIKA PACIENTA S RECIDIVUJÍCÍ AMPUTACÍ PALCE

Mgr. Lenka Hormandlová[1,2]
MUDr. Bc. Petra Sládková, Ph.D.[1,2]

1 Klinika rehabilitace FNB a FBMI ČVUT, Praha, Česká republika
2 Klinika adiktologie 1. LF UK a VFN, Praha, Česká republika

ÚVOD

Přenos druhého prstu na pozici palce (pollicizace) představuje účinné a funkční řešení pro pacienty s traumatickou ztrátou palce, zvláště v případech, kdy byly vyčerpány konvenční rekonstrukční metody (Bravo et al., 2007). Klíčem k úspěchu je multidisciplinární přístup a vysoká motivace pacienta, v čemž hraje nezastupitelnou roli ergoterapie.

POPIS A DIAGNÓZA PACIENTA

Představujeme kazuistiku 65letého muže, učitele na středním odborném učilišti, který pracuje jako mistr praxí a často svařuje. Pacient utrpěl opakovanou amputaci palce nedominantní levé horní končetiny (LHK) v důsledku poranění okružní pilou, což si vyžádalo opakované chirurgické zákroky.

INDIKACE K REKONSTRUKCI A ROZHODOVACÍ PROCES

Vzhledem k opakovaným komplikacím a jizvám nebylo možné původní palec rekonstruovat klasickým lalokem. Pacientovi byla doporučena ergoterapie a jako rekonstrukční řešení byla zvolena pollicizace, tedy přenos druhého prstu na pozici palce. Toto řešení bylo vybráno, protože:

- Původní palec nebylo možné rekonstruovat klasickým lalokem kvůli opakovaným komplikacím a jizvám.
- Druhý prst měl zachovalou inervaci, cévní zásobení a dostatečnou délku.
- Pacient upřednostnil možnost aktivní, funkční rekonstrukce před pasivní protézou.

OPERAČNÍ POSTUP

Cílem chirurgického výkonu bylo vytvořit funkční palec, který by umožňoval opozici, úchop a jemnou motoriku. Operační technika, prováděná v celkové anestezii a trvající přibližně 12 hodin, zahrnovala následující hlavní kroky.

Hlavní kroky operační techniky:

1. Oddělení druhého prstu se zachováním cévního a nervového svazku.
2. Přenos prstu na pozici palce.
3. Fixaci metakarpálních kostí do optimálního postavení pro opozici.
4. Napojení šlachového aparátu a vytvoření nové opozice pomocí thenarových svalů.
5. Úprava kůže a měkkých tkání pro esteticky i funkčně přijatelný výsledek.

ERGOTERAPIE A REHABILITACE

Ergoterapie má v procesu reintegrace pacienta do běžného života nezastupitelnou roli. V rámci ergoterapeutické péče pacient absolvoval cvičení zaměřená na jemnou motoriku a funkční úchop:

- Šroubování matek.
- Trénink jemné motoriky (JM) – úchop špejlí (elektrod).
- Cvičení s terapeutickou hmotou.
- Skládání céček a Lega.

Dále byly v rámci ergoterapie zhotoveny redresní dlahy pro podporu extenze prstů a pro podporu flexe prstů. V rámci rehabilitace byly standardně využívány techniky měkkých tkání, mobilizace, pasivní i aktivní cvičení prstů a palce. Součástí terapie byla rovněž edukace pacienta v oblasti péče o jizvu, včetně aplikace crosstape, kterou pacient následně prováděl i samostatně.



Obr. 1: Aplikace crosstape na jizvy a drápovit držení ruky při první terapii, zdroj: vlastní



Obr. 2 a 3: Redresní dlaha pro podporu flexe prstů, zdroj: vlastní



Obr. 3 a 4: Redresní dlaha pro podporu extenze prstů, zdroj: vlastní

VÝSLEDKY A DISKUZE

Rekonstrukce palce pomocí pollicizace vedla k obnovení funkce opozice palce, zajištěné thenarovými svaly. Postupně došlo ke zlepšení jemné motoriky a úchopové síly, a také se u pacienta zlepšuje citlivost v oblasti rekonstruovaného palce. Pacient se na nový vzhled ruky postupně adaptoval a výsledek byl přijatelný i z estetického hlediska.

Pollicizace je v odborné literatuře popsána převážně u vrozených vad, ale v posledních letech se úspěšně využívá i u traumatických ztrát palce, zejména při opakovaných komplikacích po jiných rekonstrukcích (De Almeida et al., 2022; Bravo et al., 2007).

Tento případ je jasným důkazem, že i u pacientů po těžkých úrazech a opakovaných neúspěších lze dosáhnout dobrého funkčního výsledku, pokud se spojí odbornost, multidisciplinární týmová práce (chirurgická, rehabilitační a ergoterapeutická) a vysoká motivace pacienta, která je často rozhodující pro výslednou funkci.

PŘETRVÁVAJÍCÍ PRIMÁRNÍ REFLEXY JAKO NEUROMOTORICKÁ STOPA VÝVOJE

JEJICH KLINICKÝ VÝZNAM V CHIRURGII RUKY

PhDr. Marja Volemanová
Cortex Academy, Praha

Primární reflexy představují vrozené, stereotypní odpovědi řízené převážně mozkovým kmenem a míchou, které se objevují v prvních měsících života a umožňují dítěti reagovat na podněty z prostředí. Současně sehrávají zásadní roli při aktivaci a posilování senzorimotorických drah v centrální nervové soustavě (CNS).

Za fyziologických okolností dochází s postupnou maturací centrální nervové soustavy k jejich útlumu prostřednictvím tzv. kortikální top-down kontroly, což umožňuje nástup volní motoriky a rozvoj cíleného pohybu. Pokud však reflexy přetrvávají nad rámec obvyklého vývojového období, mohou být podle McPhillipse a Sheehyho (2004) nebo Morrisona (1985) vnímány jako marker neuromotorické nezralosti – nikoli nutně patologické, ale často spojené s funkčními obtížemi v oblasti koordinace, učení či chování.

Výzkumy i klinická pozorování ukazují, že perzistence primárních reflexů se nevyskytuje pouze u dětí s těžšími neurologickými diagnózami, například dětskou mozkovou obrnou (Bobath & Bobath, 1975; Zafeiriou, 2004), ale i u dětí bez zjevné patologie. Mírnější projevy mohou souviset s poruchami čtení, psaní či pozornosti, a to i u dětí bez jinak zřejmé neurologické diagnózy (Morrison, 1985 in McPhillips & Sheehy, 2004). Také studie Gieysztor et al. (2018) ukázala, že perzistence primárních reflexů může být přítomna i u zdravých předškolních dětí a souviset s motorickými obtížemi.

Primární reflexy sehrávají důležitou úlohu v utváření nervových spojení mezi tělem a mozkem. Primární reflexy umožňují miminkům reagovat na vnější stimuly (např. pohyb hlavy) a poskytují základní pohybové odpovědi, které pomáhají aktivovat a posilovat senzorimotorické dráhy v CNS. Díky těmto pohybům se zároveň přirozeně posilují svaly, zejména ty, které jsou nezbytné pro budoucí posturální kontrolu a motorickou koordinaci. Tyto opakované pohyby podporují vytváření propojení mezi tělem a mozkem. Jakmile dítě zvládne vyšší motorické funkce, dochází k inhibici reflexů, což je nutný předpoklad pro další psychomotorický rozvoj (Volemanová, 2013).

U dětí s poruchami učení a pozornosti se předpokládá, že perzistence reflexů odráží nezralost inhibičních GABAergních a cerebelárně-vestibulárních okruhů. MRS studie u ADHD ukazují na snížené hladiny GABA v motorických oblastech (Edden et al., 2012).

PŘETRVÁVAJÍCÍ PRIMÁRNÍ REFLEXY JAKO NEUROMOTORICKÁ STOPA VÝVOJE

Meta-analýza Porgese et al. (2021) potvrdila, že hladina GABA má nelineární vývojovou trajektorii: roste v dětství, stabilizuje se v adolescenci a s věkem klesá. Tento neurochemický model tak vysvětluje, proč je kortikální inhibice nejsilnější v mladé dospělosti a proč se u seniorů mohou reflexy znovu objevovat (Stephens-Sarlós et al., 2025).

Správná inhibice primárních reflexů závisí na dozrávání frontálních laloků, zejména premotorické kůry a doplňkové motorické oblasti, a na integraci signálů z mozečku, který se podle Stoodley a Steina (2012) významně podílí na časování, koordinaci a automatizaci motorických dovedností. Dále hraje roli funkční propojení s bazálními gangliemi, které se účastní plánování a inhibice pohybu.

Integrace reflexů je nezbytná pro dosažení důležitých vývojových milníků, jako je vzpřimování, otáčení, lezení, aktivace mezilopatkových svalů a centrace ramenního kloubu. Tyto dovednosti jsou předpokladem pro uvolnění distálních částí končetiny a rozvoj jemné motoriky.

Z pohledu chirurgie a terapie ruky má perzistence primárních reflexů četné praktické důsledky. Může způsobit křečovité držení tužky (horší grafomotoriku), poruchy centrace ramene, svalové dysbalance a celkově ztížené učení nových motorických dovedností po chirurgickém zákroku (Chinello et al., 2018; Volemanová & Květoňová, 2018). Je proto vhodné přistupovat k těchto klientům mezioborově.

PŘETRVÁVAJÍCÍ PRIMÁRNÍ REFLEXY A JEJICH VLIV NA FUNKCI HORNÍ KONČETINY: KLINICKÉ PROJEVY A TERAPEUTICKÉ MOŽNOSTI

Tonický labyrintový reflex (TLR) ovlivňuje svalový tonus v závislosti na postavení hlavy. Při předklonu hlavy dochází k reflexní flexi těla, při záklonu k extenzi. Pokud tento reflex perzistuje, může negativně ovlivnit posturální stabilitu, zejména v poloze na břiše. Typické je přetrvávání anteverze pánve, poruchy aktivace hlubokého stabilizačního systému (HSS) a omezená schopnost centrace ramenního kloubu, což limituje uvolnění distálních segmentů a rozvoj jemných pohybů (Volemanová, 2019; Gieysztor et al., 2018).

Asymetrický tonický šíjový reflex (ATŠR) mění svalový tonus v závislosti na rotaci hlavy. Na straně rotace dochází k extenzi končetin, na opačné straně k jejich flexi. Perzistence tohoto reflexu vede k poruchám bilaterální koordinace, narušení spolupráce hemisfér, zhoršení jemné motoriky a koordinace ruka-oko (Bruijn et al., 2013). V klinické praxi se to může projevit jako asymetrické zatížení ruky, bolestivost či zánětlivé stavy v oblasti zápěstí.

PŘETRVÁVAJÍCÍ PRIMÁRNÍ REFLEXY JAKO NEUROMOTORICKÁ STOPA VÝVOJE

Palmární úchopový reflex se aktivuje dotykem dlaně pod prsty a vyvolá automatickou flexi prstů. Podle Futagiho et al. (2012) jeho perzistence může narušovat rozvoj úchopu. V klinické praxi může způsobovat svalovou dysbalanci mezi flexory a extenzory ruky, přetěžování drobných svalů a potíže s taktilním vnímáním, což se může projevovat vyhýbáním se manipulaci s předměty a opožděním rozvoje jemné motoriky.

Moro reflex je obranná reakce na náhlé podněty, při níž dochází k aktivaci sympatického nervového systému a uvolnění stresových hormonů. Pokud není reflex včas inhibován, dochází k hypersenzitivitě na smyslové podněty, problémům se seberegulací a přetížení centrálního nervového systému (Hickey & Feldhacker, 2022). V klinické praxi lze pozorovat emoční labilitu, hyperaktivitu nebo naopak uzavřením se do sebe – dítě jakoby „vypne". Dlouhodobě perzistující Moro reflex narušuje stabilizaci trupu a propriocepci, což může negativně ovlivnit funkci horní končetiny.

Propriocepce umožňuje vědomé i nevědomé vnímání polohy končetin a intenzity svalového napětí. Je-li oslabena, dochází k nepřesnostem v motorice, chybnému zatěžování kloubů a vyššímu riziku zranění (Valdes & Rider, 2024). Často je narušená právě přetrvávajícími reflexy.

Rizikové faktory, které mohou přispět k přetrvávání primárních reflexů, zahrnují prenatální stres, komplikace při porodu a nedostatek volného pohybu v raném dětství. Klíčovou roli hraje také předčasné omezení spontánní motoriky například používáním chodítek či dlouhým polohováním. Prevence spočívá v cílené podpoře psychomotorického vývoje, zejména prostřednictvím přirozeného otáčení, lezení a zabránění předčasné vertikalizaci. Zvláštní pozornost je třeba věnovat období kolem 3. měsíce věku dítěte – správně provedené první vzpřimování („pasení koníčků") a stabilita v poloze na zádech jsou klíčovými milníky pro další motorický vývoj (Volemanová, 2021).

Neuro-vývojová stimulace (NVS) je efektivní terapeutický přístup zaměřený na inhibici primárních reflexů skrze opakování přirozených vývojových vzorců. Má uplatnění jak v prevenci poruch učení, tak i v rehabilitaci motoriky a funkcí horní končetiny.

ZÁVĚR

Primární reflexy zajišťují časnou senzorimotorickou aktivaci, která je nezbytná pro strukturální a funkční zrání centrální nervové soustavy. Jejich včasná inhibice vytváří předpoklad pro nástup volní motoriky a rozvoj komplexních pohybových dovedností. Pokud však tyto reflexy přetrvávají nad rámec obvyklého vývojového období, mohou negativně ovlivnit držení těla, posturální stabilitu, funkci horní končetiny i kognitivní a emoční vývoj dítěte. Přestože nejsou samy o sobě diagnózou, představují významný modifikovatelný faktor, který by neměl být opomíjen v rámci diferenciální diagnostiky ani při plánování rehabilitační intervence.

LITERATURA

Alibakhshi, H., Salmani, M., Ahmadizadeh, Z., & Siminghalam, M. (2018). Relationship between primitive reflexes and fine motor skills in children with specific learning disorders. Koomesh, 20(3), 478–483.

Bobath, B., & Bobath, K. (1975). Motor Control in the Cerebral Palsy Child. London: Heinemann.

Bruijn, S. M., Meijer, O. G., Beek, P. J., & van Dieën, J. H. (2013). Are effects of the symmetric and asymmetric tonic neck reflexes still visible in healthy adults? Neuroscience Letters, 556, 89–92.

Chinello, A., Di Gangi, V., & Valenza, E. (2018). Persistent primary reflexes affect motor acts: Potential implications for autism spectrum disorder. Research in Developmental Disabilities, 83, 287–295.

Edden, R. A. E., Crocetti, D., Zhu, H., Gilbert, D. L., & Mostofsky, S. H. (2012). Reduced GABA concentration in attention-deficit/hyperactivity disorder. Archives of General Psychiatry, 69(7), 750–753.

Futagi, Y., Toribe, Y., & Suzuki, Y. (2012). The grasp reflex and Moro reflex in infants: Hierarchy of primitive reflex responses. International Journal of Pediatrics, 2012, Article ID 191562.

Gieysztor, E. Z., Choińska, A., & Paprocka-Borowicz, M. (2018). Persistence of primitive reflexes and associated motor problems in healthy preschool children. Archives of Medical Science, 14(1), 167–173.

Hickey, J., & Feldhacker, D. R. (2022). Primitive reflex retention and attention among preschool children. Journal of Occupational Therapy, Schools, & Early Intervention, 15(1), 1–13.

McPhillips, M., & Jordan-Black, J. A. (2007). The effect of retained reflexes on the development of reading skills. Neuropsychologia, 45(3), 748–754.

McPhillips, T., & Sheehy, N. (2004). Cognitive and motor function indicators of learning difficulties. INPP Monograph Series No. 1. Chester: INPP.

Porges, E. C., Woods, A. J., Lamb, D. G., Williamson, J. B., Cohen, R. A., & Edden, R. A. E. (2021). The trajectory of cortical GABA across the lifespan: Individual-participant meta-analysis of edited MRS studies. eLife, 10, e62575.

Stephens-Sarlós, E., Novak, K., & Connolly, M. (2025). Relationship between primitive reflexes, functional fitness, handgrip strength, and physical activity in older adults aged 65 and over. Physiological Reports, 13(7), e70229.

Stoodley, C. J., & Stein, J. F. (2012). Cerebellar function in developmental dyslexia. The Cerebellum, 12(2), 174–193.

Valdes, K., & Rider, J. V. (2024). Proprioception evaluation and treatment: Hand therapist practice patterns. Journal of Hand Therapy, 37(2), 250–256.

Volemanová, M. (2013). Přetrvávající primární reflexy: Opomíjený faktor problémů učení a chování. Statenice: INVTS s.r.o.

Volemanová, M. (2021). Teoretické základy metody Neuro-vývojové stimulace. Statenice: INVTS s.r.o.

Volemanová, M., & Květoňová, L. (2018). Persisting primary reflexes – one of the causes of behavioral and learning disorders. In Sborník konference Stejné a jiné v praxi. Praha.

TERAPIE RUKY VE VZTAHU K POSTURÁLNĚ-LOKOMOČNÍM FUNKCÍM

U DOSPĚLÉHO PACIENTA PO CÉVNÍ MOZKOVÉ PŘÍHODĚ V DĚTSKÉM VĚKU

Ivana Krejčí [1, 2], Jana Vyskotová [2,3], Petr Krawczyk [3], Eva Mrázková[3]

1 Fakulta zdravotnických věd UPOL; 2 PROTEOR CZ, Ostrava; 3 Klinika Versis, Ostrava-Poruba

ÚVOD

Cévní mozková příhoda (CMP) v dětském věku může mít dlouhodobé důsledky pro motorické funkce i psychosociální oblast. U části pacientů přetrvává spastická hemiparéza také v dospělosti. Jejími projevy mohou být flekční postavení horní končetiny, omezení aktivního i pasivního rozsahu pohybu a změny stereotypu chůze.

Funkční dopad postižení horní končetiny nemusí být omezen pouze na úchop a manipulaci s předměty. Asymetrické držení těla, omezený souhyb paže a zvýraznění spasticity při námaze mohou souviset s celkovým pohybovým projevem. Z tohoto důvodu je vhodné hodnotit terapii ruky v kontextu celkové funkce pacienta a koordinovat postup mezi jednotlivými odborníky.

KAZUISTIKA

Anamnéza a vstupní vyšetření

Příspěvek popisuje případ 27letého muže s levostrannou spastickou hemiparézou po hemoragické CMP, kterou prodělal ve věku devíti let. Klinickému obrazu dominovalo flekční postavení zápěstí a prstů, omezení aktivního (AROM) i pasivního (PROM) rozsahu pohybu a omezené zapojení postižené končetiny do funkčních činností.

Terapeutická intervence

Léčebný plán vycházel z mezioborové spolupráce chirurga, fyzioterapeuta, ergoterapeuta a ortoprotetika. Před operačním řešením pacient absolvoval rehabilitační program a přibližně roční intenzivní dlahování s cílem dosáhnout co největší korekce flekčních kontraktur při výrazné spasticitě akra. Po klinickém vyšetření a konzultaci s operatérem bylo přistoupeno k chirurgickému řešení.

Chirurgická léčba

Byla provedena transpoziční operace šlach zaměřená na korekci spastického postavení a zlepšení funkčního postavení ruky. Konkrétní operační technika není v podkladu jednoznačně doložena, proto zde není uváděna přesná kombinace přenášených šlach.

Ortotická péče

V předoperačním a pooperačním období byly využívány polohovací dlahy. Ve funkční fázi byla aplikována ortéza se supinačními tahy ke korekci pronačního postavení předloktí při aktivním pohybu. Součástí péče byla také individuální vložka do obuvi s cílem ovlivnit chůzový stereotyp.

Rehabilitace

Následná ergoterapie se zaměřovala na nácvik úchopu, manipulaci s předměty (například vkládačky a šroubování) a podporu funkčního zapojení horní končetiny včetně oblasti ramenního pletence.

VÝSLEDKY

Funkce horní končetiny a soběstačnost

Po intenzivní rehabilitační fázi se skóre DASH snížilo z 94 na 62 bodů. Pacient popisoval zlepšení úchopu a manipulace s postiženou končetinou. Začal ji více zapojovat do běžných bimanuálních činností, například při přípravě jídla, práci na zahradě a údržbě domu. Uváděl také schopnost řídit automobil a skútr s využitím obou horních končetin a zapojení ruky při hraní karet či ovládání herní konzole.

Bolest a subjektivně vnímaný dopad

Pacient uváděl vymizení bolesti a spokojenost se vzhledem ruky. Tyto změny podle jeho sdělení příznivě ovlivnily sebevědomí a sociální interakce. Zlepšení kosmetického vzhledu a omezení nápadného spastického držení pro něj představovaly další přínos léčby.

DISKUZE

Výsledky této kazuistiky ukazují, že i u dospělého člověka s dlouhodobými následky dětské CMP může mít cílená intervence zaměřená na horní končetinu funkční přínos. Změna skóre DASH z 94 na 62 bodů spolu s pacientem popisovaným lepším využitím ruky v běžných činnostech podporuje význam hodnocení funkčních cílů, nikoli pouze samotného postavení končetiny.

Zvláštní pozornost si zaslouží pacientem popsané zlepšení stability chůze. Spasticita horní končetiny se může při námaze zvýrazňovat v rámci asociačních reakcí a může být součástí celkového pohybového stereotypu. V tomto případě však nebyly uvedeny objektivní parametry chůze ani standardizované měření posturální stability. Pozorování je proto vhodné interpretovat jako subjektivně vnímanou změnu, nikoli jako důkaz přímého účinku operace ruky na lokomoci.

Interpretaci výsledků dále omezuje charakter jediné kazuistiky a současné použití několika terapeutických postupů – chirurgického výkonu, rehabilitace a ortotické péče. Nelze proto určit samostatný podíl jednotlivých složek léčby. Předkládaný případ přesto zdůrazňuje význam dlouhodobého přehodnocování funkčních potřeb pacientů, jejichž kompenzační strategie nemusejí v dospělosti dostačovat novým nárokům každodenního života.

ZÁVĚR

Kazuistika popisuje zlepšení subjektivně hodnocené funkce horní končetiny po transpoziční operaci šlach v kombinaci s intenzivní rehabilitací a ortotickou péčí u dospělého pacienta s následky dětské CMP. Skóre DASH se snížilo z 94 na 62 bodů a pacient uváděl ústup bolesti, větší zapojení ruky do běžných činností a lepší stabilitu chůze. Vzhledem k charakteru kazuistiky je nutná opatrnost při zobecňování výsledků, zejména ve vztahu k postuře a lokomoci. Případ podtrhuje význam individualizovaného a mezioborového přístupu i s dlouhým časovým odstupem od původního neurologického postižení.

OHLÉDNUTÍ ZA KONGRESEM FESSH–EFSHT 2026 V BASILEJI



Milé kolegyně, milí kolegové,

v červnu letošního roku se opět řada z nás, terapeutů ruky, zúčastnila společného evropského kongresu FESSH (Federation of European Societies for Surgery of the Hand) a EFSHT (European Federation of Societies for Hand Therapy), který se tentokrát konal ve švýcarské Basileji.

Hlavním tématem letošního kongresu bylo Restoration of the Balance to Improve Hand Function – tedy obnovení rovnováhy jako předpokladu pro zlepšení funkce ruky. Toto téma prostupovalo celým odborným programem a zdůrazňovalo vzájemnou provázanost jednotlivých struktur a systémů, které se po podílejí na optimální funkci ruky – od stability skeletu a kloubů přes svalovou koordinaci až po nervové a cévní zásobení.

Jako vždy jsme měli možnost vyslechnout řadu velmi hodnotných přednášek předních odborníků z oblasti chirurgie i terapie ruky. Velkým přínosem těchto společných kongresů je právě propojení obou odborností. Terapeutická část programu nabízí rozsáhlý prostor nejen pro prezentaci nejnovějších poznatků a terapeutických postupů, ale také pro hlubší pochopení chirurgických řešení a následné rehabilitační péče.

Mezi hlavní odborná témata patřila problematika rehabilitace po poraněních šlachového a vazivového aparátu, periferních nervových lézí a dalších úrazových či operačních stavů. Pozornost byla věnována také diagnostickým a vyšetřovacím technikám, problematice kloubní ztuhlosti, nestability a bolesti, možnostem ovlivnění vzniklých funkčních obtíží i současným trendům v terapii ruky.

Součástí kongresu byla rovněž řada prakticky zaměřených workshopů. Zajímavou příležitostí bylo například seznámení s využitím ultrazvuku v diagnostice a vyšetřování ruky a zápěstí, dále workshopy zaměřené na vyšetření zápěstí, šlachové sutury či techniky práce se ztuhlostí kloubů.



OHLÉDNUTÍ ZA KONGRESEM FESSH–EFSHT 2026 V BASILEJI

Tyto mezinárodní kongresy jsou pro nás nejen zdrojem nových odborných informací a inspirace pro každodenní klinickou praxi, ale také důležitou příležitostí k setkávání, sdílení zkušeností a navazování spolupráce s kolegy z celé Evropy i celého světa.

Už nyní se velmi těším na příští rok, kdy budeme mít příležitost přivítat nejen evropské kolegy také u nás v České republice. Ve dnech 2.–5. června 2027 se totiž v Praze uskuteční další ročník kongresu FESSH. Věřím, že to bude skvělá příležitost k aktivní účasti českých terapeutů ruky a k dalšímu rozvoji spolupráce mezi chirurgy a terapeuty.

Těším se na setkání s vámi!

Milada Kukačková
Předsedkyně České společnosti terapie ruky



POZVÁNKA NA XXXII. KONGRES FESSH 2027 V PRAZE

Vážené kolegyně, vážení kolegové,

je pro nás velkou ctí pozvat vás do Prahy na XXXII. kongres FESSH 2027.

Kongres FESSH zavítá vůbec poprvé do samotného srdce Evropy – do města s mimořádnou historií, unikátní architekturou a bohatou akademickou tradicí. Praha, domov nejstarší univerzity ve střední Evropě, byla vždy křižovatkou vědy, kultury a moderních myšlenek. V roce 2027 se stane také místem setkání evropské komunity chirurgie ruky. Kongres FESSH pro nás vždy představoval mnohem více než jen vědecké setkání. Je to místo pro sdílení zkušeností, čerpání inspirace, navazování nových přátelství a vytváření budoucí spolupráce. Je to také jedno z mála míst, kde je vášnivá debata o šlachách flexorů nebo pakloubech Scaphoidu u večeře či ranní kávy považována za zcela normální.

Praha nabízí ideální zázemí pro vědecký i společenský program. Historické centrum města, zapsané na seznamu světového dědictví UNESCO, kombinuje středověkou atmosféru s moderním evropským životem. Jen pár minut od místa konání kongresu najdete historické uličky, slavné mosty, špičkovou gastronomii i tradiční české hospůdky, kde se často rodí ty nejlepší kongresové diskuse.

Hlavním tématem kongresu bude „Chirurgie ruky u stárnoucí populace" („Hand Surgery in the Ageing Population"). Stárnutí populace zásadně mění každodenní praxi v chirurgii ruky a přináší nové výzvy v oblasti traumatologie, degenerativních onemocnění, rekonstrukční chirurgie i rehabilitace. Zároveň však otevírá nové možnosti, jak u našich starších pacientů zachovat funkčnost, samostatnost a kvalitu života.

Připravujeme moderní a inspirativní vědecký program, který pokryje celé spektrum chirurgie ruky – od tradičních principů až po nejnovější technologie, inovace a mezioborovou spolupráci. Vedle přednášek a instruktážních kurzů se můžete těšit na workshopy, panelové diskuse, setkání s předními odborníky i příležitosti určené speciálně pro mladé chirurgy a výzkumníky.

Chceme, aby byl kongres FESSH 2027 nejen přínosný po vědecké stránce, ale také přátelský, otevřený a nezapomenutelný – kongres, na který budete vzpomínat nejen kvůli novým poznatkům, ale i kvůli jeho atmosféře, lidem a zážitkům.
Těšíme se, že vás v roce 2027 přivítáme v Praze – ve městě sta věží, skvělého piva a špičkové chirurgie ruky.





Za organizační výbor FESSH 2027,

Aleš Fibír & Radek Kebrle
Prezidenti kongresu FESSH 2027

POZVÁNKA NA XXXII. KONGRES FESSH 2027 V PRAZE

Milé kolegyně, milí kolegové,

ačkoliv je nadcházející kongres primárně v rukou chirurgů, všichni dobře víme, jak klíčovou roli hraje po chirurgických výkonech správná rehabilitace. Díky úsilí Evropské společnosti pro terapii ruky (EFSHT) se nám podařilo včlenit terapeutická témata přímo do programu tohoto ryze chirurgického kongresu.

Získali jsme tak skvělou příležitost nabídnout vám zásadní poznatky přímo v rámci odborných terapeutických bloků. Obsadíme celkem tři samostatné sekce a připravíme pro vás i několik praktických workshopů zaměřených na různá témata. Program tak bude pro nás terapeuty mimořádně atraktivní a přínosný

Věřím, že vás tato nabídka zaujme a využijete výjimečnou možnost setkat se s evropskými kolegy, sdílet zkušenosti a navázat nová spojení.

Přeji nám všem, ať se kongres skvěle vydaří!

Milada Kukačková
Předsedkyně České společnosti terapie ruky



NEPŘEHLÉDNĚTE!

SLEDUJTE AKTUALIZACE!

KONTAKTY

ČESKÁ SPOLEČNOST TERAPIE RUKY

https://www.terapieruky.cz/

https://www.facebook.com/terapieruky/mentions/

https://www.instagram.com/ceska_spolecnost_terapie_ruky/

Bulletin České společnosti terapie ruky : kongresový speciál. Díl 2

Autorky: Ivana Krejčí, Milada Kukačková, Klára Mišinová, Zuzana Gregorová
Vydání: 1. vydání
Vydavatel: Česká společnost terapie ruky ČLS JEP, Praha
Rok vydání: 2026 Formát: PDF (e-kniha)

ISBN 978-80-908509-6-5 (online ; pdf)

© Česká společnost terapie ruky ČLS JEP, 2026